

# ΕΝΤΕΡΟΣΚΟΠΗΣΗ ΜΕ ΚΑΨΟΥΛΑ ΛΕΠΤΟΥ ΕΝΤΕΡΟΥ ΣΕ ΑΣΘΕΝΕΙΣ ΜΕ ΝΟΣΟ CROHN: Η ΕΜΠΕΙΡΙΑ ΕΝΟΣ ΤΡΙΤΟΒΑΘΜΙΟΥ ΚΕΝΤΡΟΥ ΑΝΑΦΟΡΑΣ

Γαστρεντερολογική Κλινική Γ.Ν.Α Ευαγγελισμός



Ν. Βιάζης, Λ. Βαρυτιμιάδης, Μ. Γαλανόπουλος,  
Α.Τσιγαρίδας, Χ. Πόντας, Φ Γκέρος, Γ, Φιλιππίδης,  
Χ. Χατζηευγγελινού, Γ. Καραμπέκος, Ε. Βιέννα, Μ. Μελά,  
Γ. Μάντζαρης

# ΕΝΔΕΙΞΕΙΣ ΣΕ ΑΣΘΕΝΕΙΣ ΜΕ ΥΠΟΨΙΑ ΝΟΣΟΥ CROHN

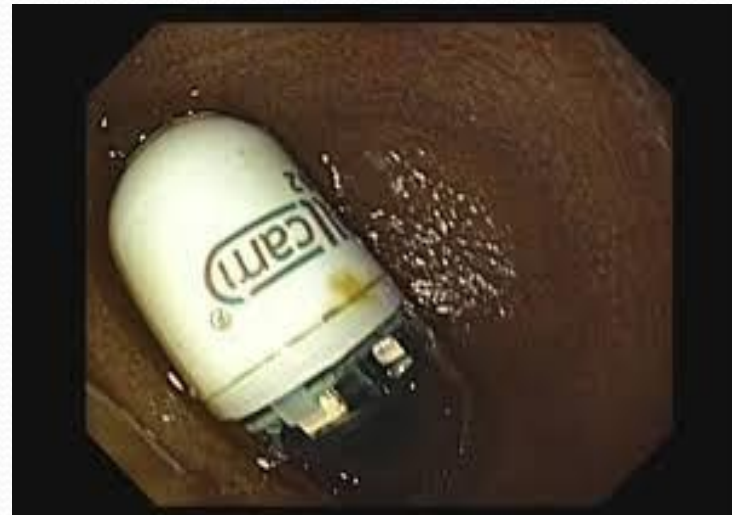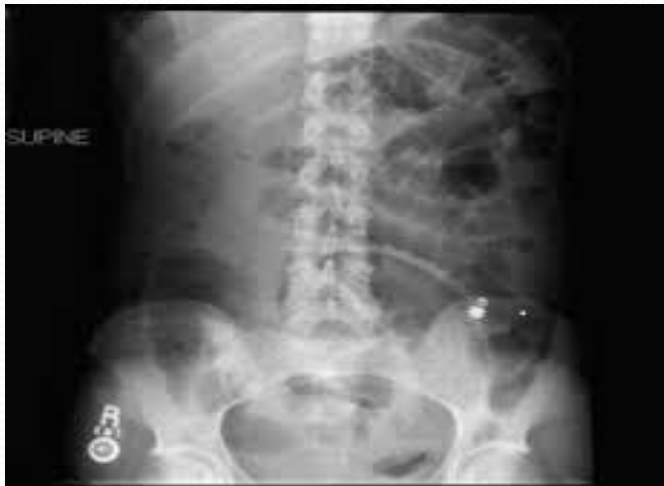- Η ύπαρξη συμπτωμάτων ενδεικτικών της νόσου τα οποία εμμένουν και που μπορεί να σχετίζονται ή όχι με εξωεντερικές εκδηλώσεις, καθώς και συμβατά εργαστηριακά ή/και ακτινολογικά ευρήματα.
- Όταν τα αποτελέσματα της ειλεοκολονοσκόπησης και του ακτινολογικού ελέγχου είναι αρνητικά ή ασαφή, η Ενδοσκοπική Κάψουλα (ΕΚ) είναι εξέταση πρώτης γραμμής.
- Είναι χρήσιμη για την έγκαιρη διάγνωση και την εκτίμηση της έκτασης και της δραστηριότητας της νόσου.

# ΕΝΔΕΙΞΕΙΣ ΣΕ ΑΣΘΕΝΕΙΣ ΜΕ ΔΙΕΓΝΩΣΜΕΝΗ ΝΟΣΟ CROHN

- Διερεύνηση της έκτασης της νόσου.
- Εντοπισμένη Νόσος Crohn (NC) στο λεπτό έντερο.
- Αξιολόγηση της δραστηριότητας και της σοβαρότητας της γνωστής NC.
- Εκτίμηση της βλεννογονικής επούλωσης.
- Έλεγχος για πιθανή επανεμφάνιση ή εγγύτερης επέκτασης της νόσου σε ασθενείς που έχουν υποβληθεί σε χειρουργικές επεμβάσεις.

# ΑΝΤΕΝΔΕΙΞΕΙΣ

- Η εξέταση με ΕΚ είναι εξαιρετικά ασφαλής για τον ασθενή.
- Η μόνη αντένδειξη που έχει η SB3 είναι η ύπαρξη γνωστής στένωσης του λεπτού εντέρου.



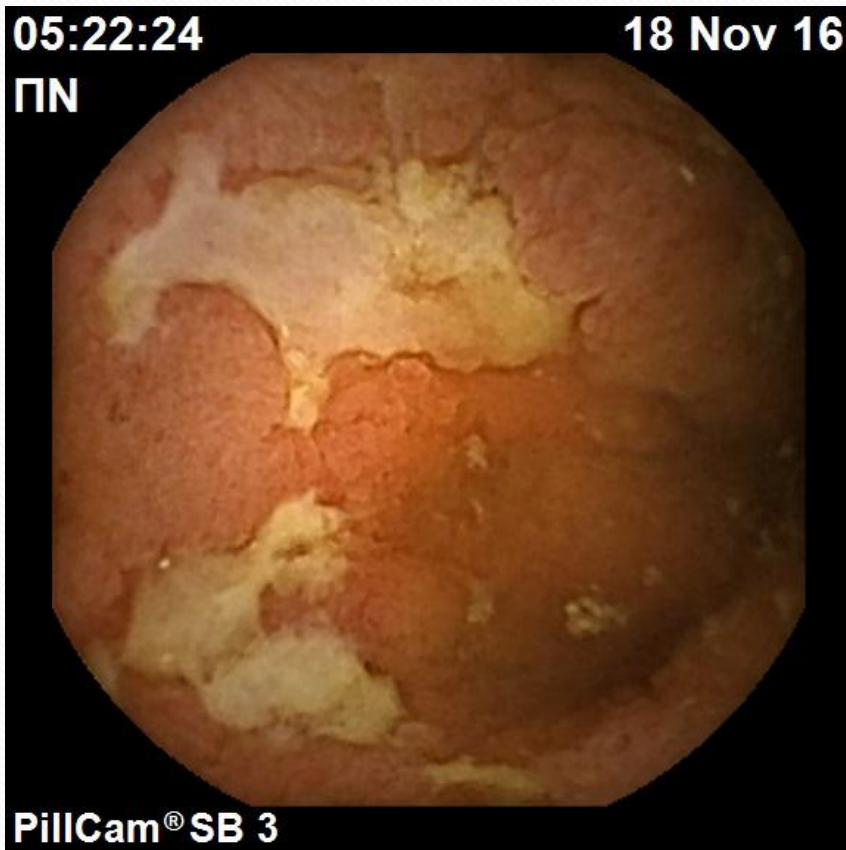
# ΣΚΟΠΟΣ ΤΗΣ ΜΕΛΕΤΗΣ

- Να διερευνήσουμε τη διαγνωστική ακρίβεια της εντεροσκόπησης με κάψουλα σε ασθενείς με
  - i) Υποψία Νόσου Crohn (NC).
  - ii) Επιβεβαιωμένη NC.

# ΜΕΘΟΔΟΙ

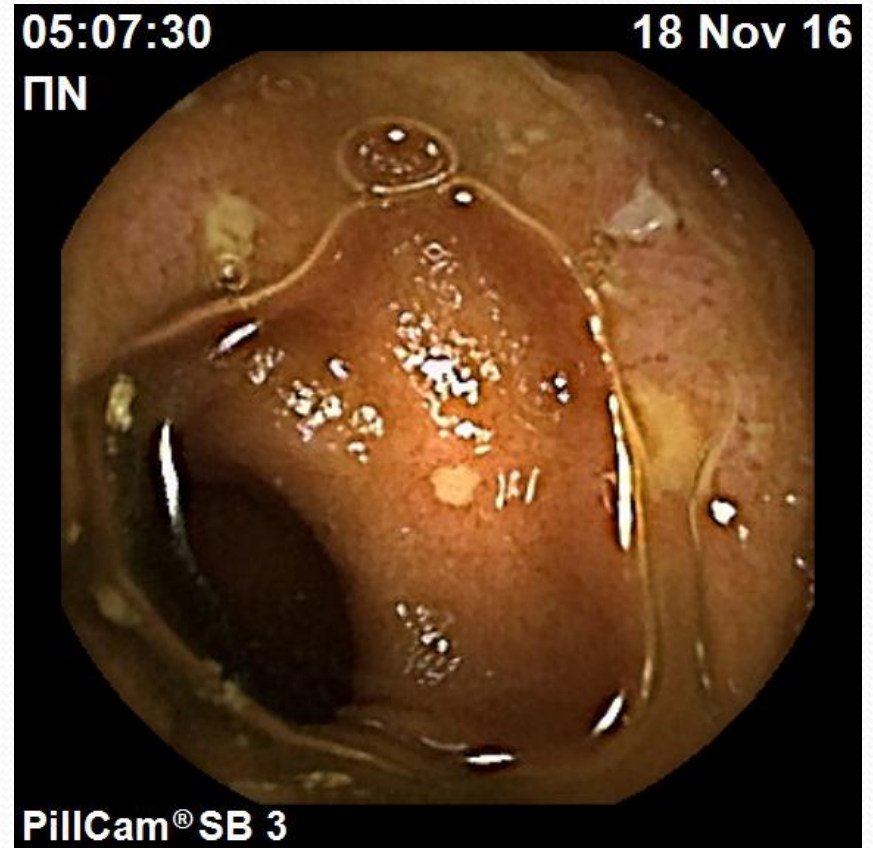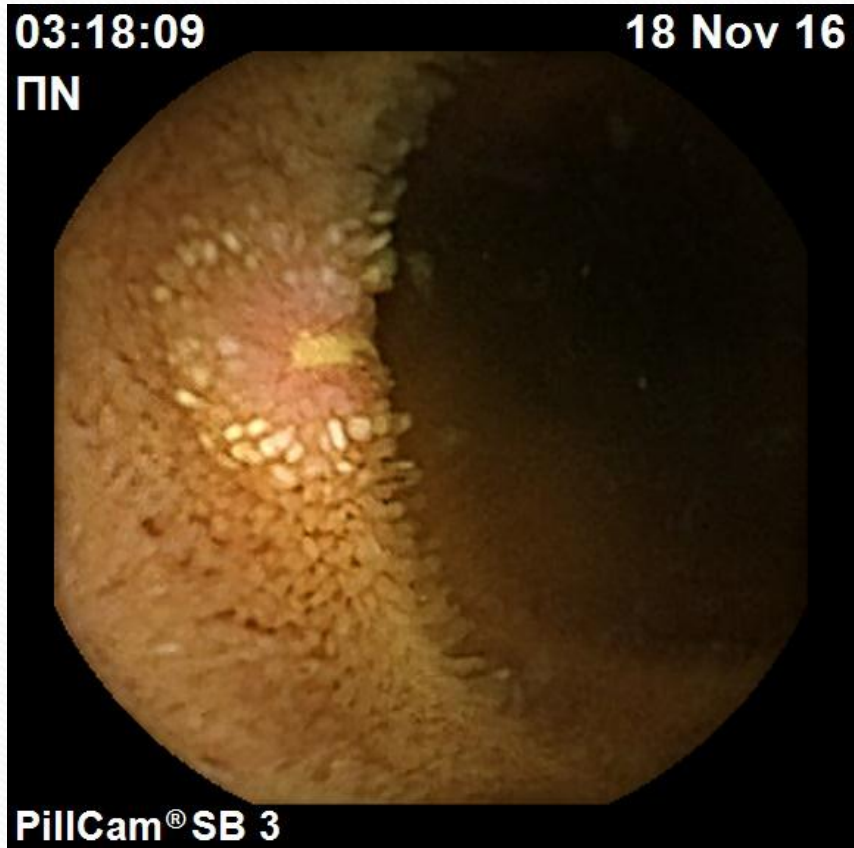- Αναδρομική ανάλυση σε προοπτικά συλλεγέν αρχειακό υλικό [Μάρτιος 2003 - Μάρτιος 2017] των ευρημάτων συμβατών με νόσο Crohn, ανάμεσα σε 5.467 ασθενείς που υποβλήθηκαν σε εντεροσκόπηση με κάψουλα στο Τμήμα μας, το οποίο θεωρείται τριτοβάθμιο κέντρο αναφοράς για τη συγκεκριμένη εξέταση.

# ΜΕΘΟΔΟΙ



- Ευρήματα συμβατά με NC θεωρήθηκαν η ανεύρεση αφθωδών ή βαθέων ελκών με φλεγμονή του ενδιάμεσου βλεννογόνου.

# ΜΕΘΟΔΟΙ

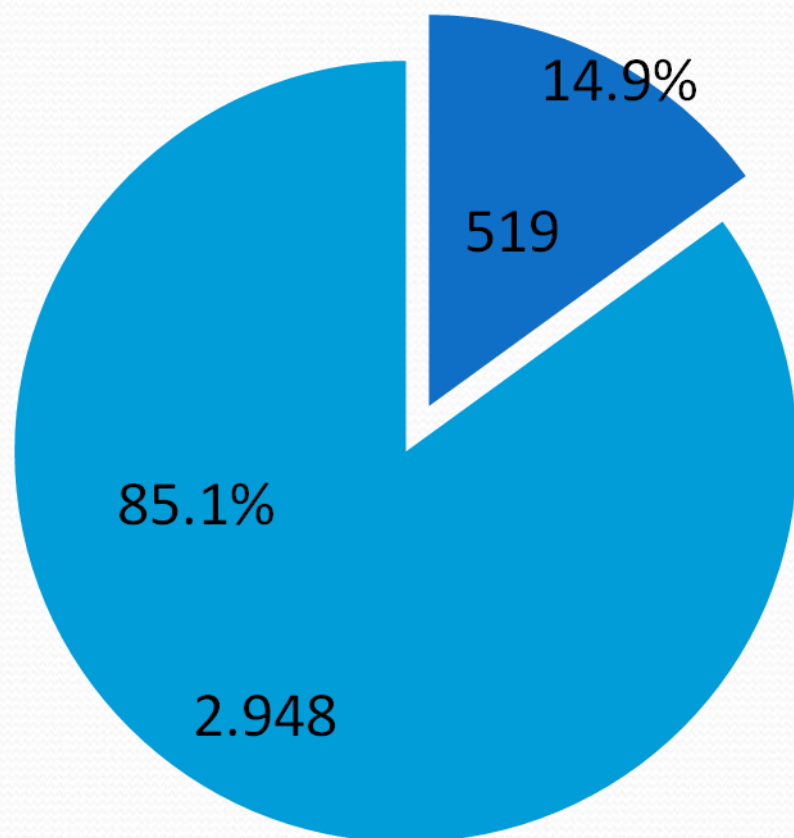




# ΜΕΘΟΔΟΙ

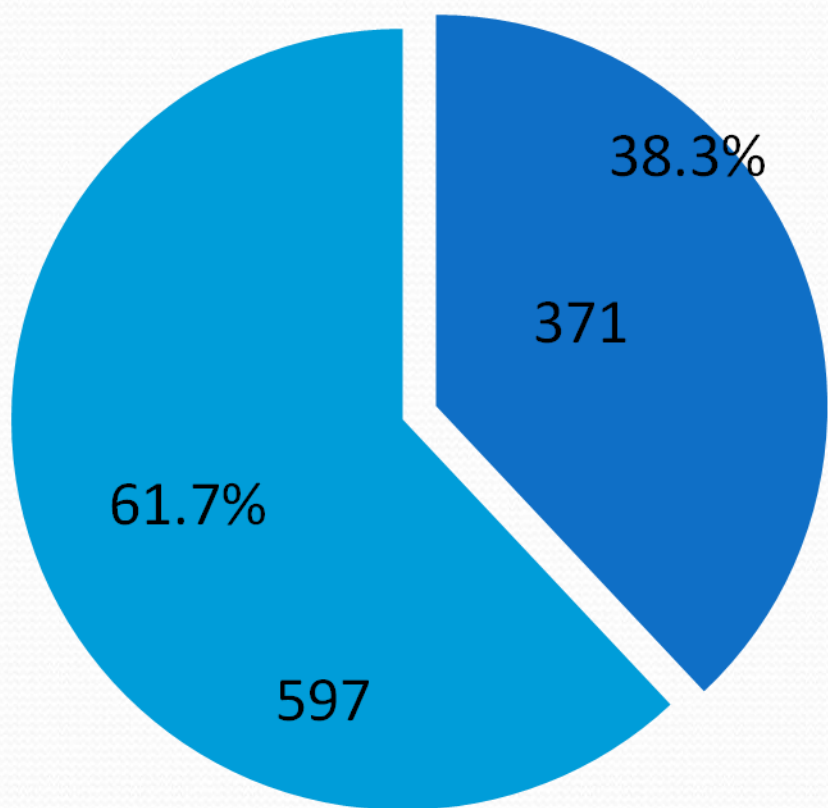
- Pill cam SB,SB2 SB3 Given Imaging
- Ηλικία ασθενών 23 έως 82 ετών (μ.ο τα 52 έτη)
- Κατακράτηση της ΕΚ είχαμε σε 5 ασθενείς, από τους οποίους στους 4 η κάψουλα διήλθε με την λήψη κορτιζόνης, ενώ σε έναν ασθενή αφαιρέθηκε χειρουργικά.

# ΑΠΟΤΕΛΕΣΜΑΤΑ



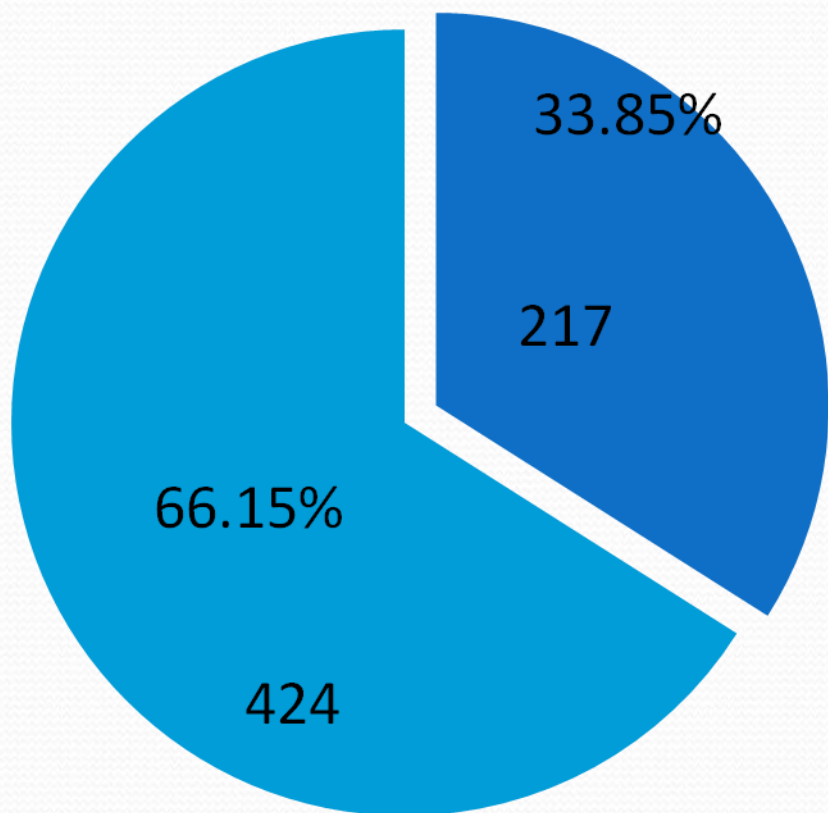
- Ευρήματα συμβατά με NC ανευρέθηκαν σε 519 από τους **3.467** ασθενείς που υποβλήθηκαν στην εξέταση για τη διερεύνηση Αιμορραγίας Πεπτικού Αδιευκρίνιστης Αιτιολογίας (ΑΠΑΑ) (14.9%).

# ΑΠΟΤΕΛΕΣΜΑΤΑ



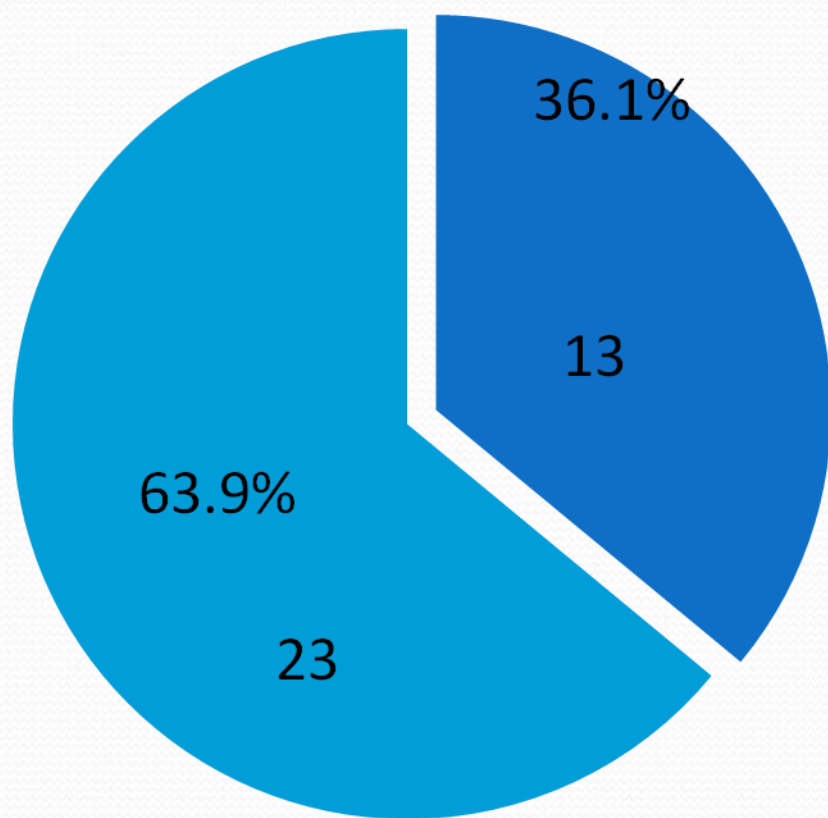
- Σε 371 από τους **968** ασθενείς (38.3%), οι οποίοι είχαν ως κύρια συμπτώματα κοιλιακό άλγος ή/και διαρροϊκές κενώσεις με αρνητικό ιστορικό λήψης ασπιρίνης ή ΜΣΑΦ ± δείκτες φλεγμονής.

# ΑΠΟΤΕΛΕΣΜΑΤΑ



- Από τους **641** ασθενείς με διαγνωσμένη ΝC του παχέος εντέρου ή του τελικού ειλεού, οι 217 είχαν συμμετοχή του εγγύς λεπτού εντέρου (33.85%).

# ΑΠΟΤΕΛΕΣΜΑΤΑ



- **36** ασθενείς με ιστορικό εκτομής τελικού ειλεού και δεξιά ημικολεκτομή λόγω της νόσου, υποβλήθηκαν σε κάψουλα 6-12 μήνες μετεγχειρητικά.
- Σε 13 από αυτούς ανιχνεύτηκε υποτροπή στον νεοτελικό ειλεό (36.1%).

# ΣΥΜΠΕΡΑΣΜΑ

- Η εντεροσκόπηση με κάψουλα είναι μια πολύτιμη εξέταση για τη διάγνωση NC σε ασθενείς με υποψία της νόσου, αλλά και για την εκτίμηση της έκτασης και της βαρύτητας της νόσου σε εκείνους με διαγνωσμένη NC.

ΣΑΣ ΕΥΧΑΡΙΣΤΩ

