

Το δύσκολο περιστατικό του Ιατρού μου

16^ο Πανελλήνιο Συνέδριο ΙΦΝΕ

Εμμ. Συμβουλάκης, Διευθυντής Β' Γαστρεντερολογικό Τμήμα ΕΝΗC

Απρίλιος 2015

Γυναίκα 74 ετών

Οξεία αρθρίτιδα δεξιού γόνατος

Πυρετός

Αυξημένη CRP

Εισαγωγή σε Παθολογική Κλινική

Υιός με νόσο Crohn's (ήπια ειλεΐτιδα)

Διαφορική Διάγνωση

Σηπτική αρθρίτιδα

Κρυσταλλική αρθρίτιδα

Αντιδραστική αρθρίτιδα

Στα πλαίσια συστηματικού νοσήματος

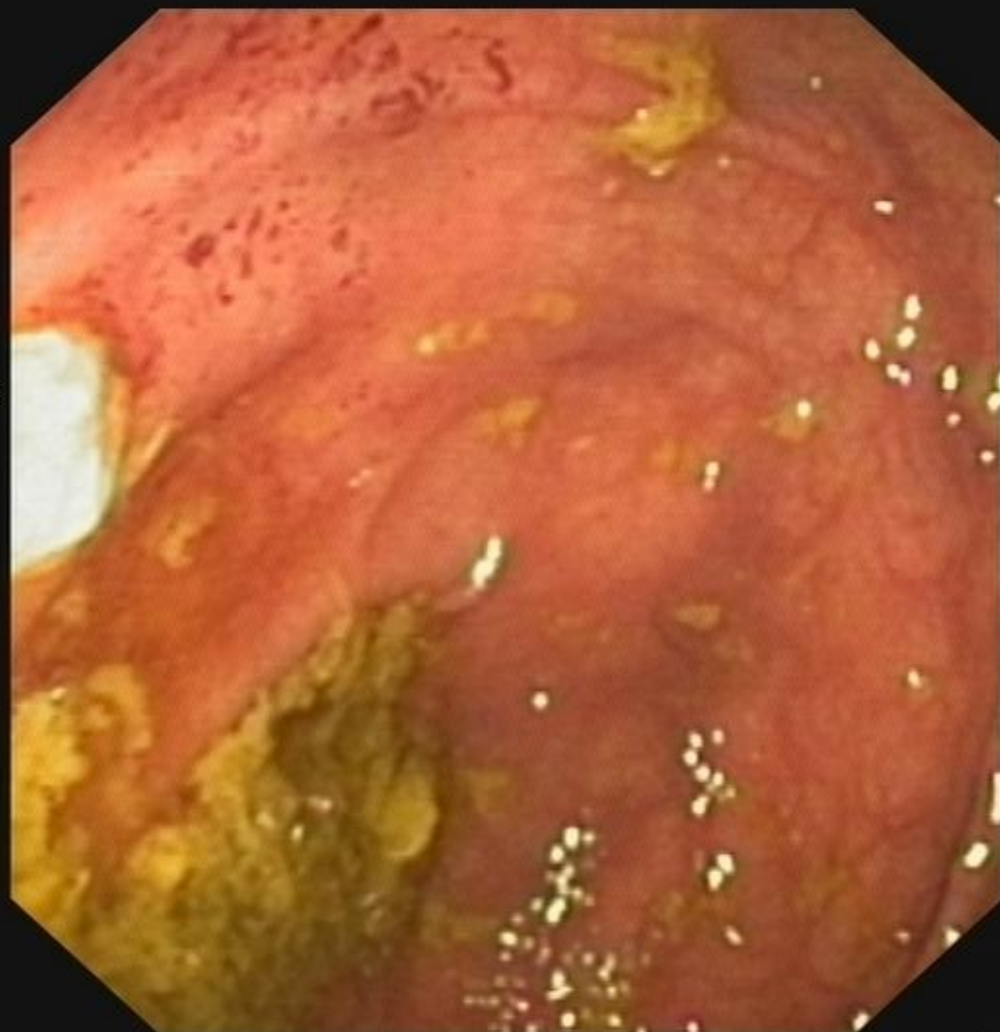
Με αντιβίωση ύφεση πυρετού/πόνου

C/T : τελική ειλειτιδα με λεμφαδένες ως 1 εκ.

STRATIGOY
SOFIA

Sex: Age:
D.O.B.:
01/04/2015
13:07:19
CVP:11
Gr:H Et:A3

Physician:
Comment:

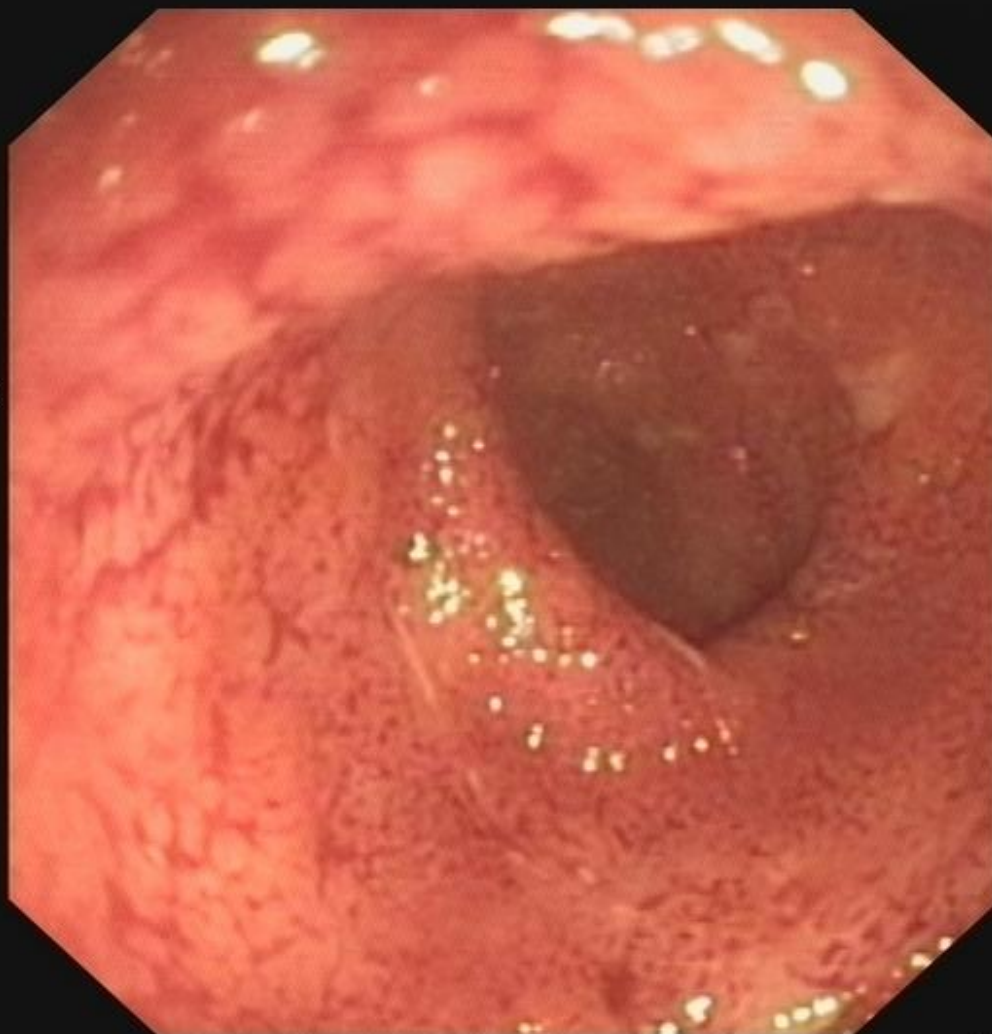

ICON

STRATIGOY
SOFIA

Sex: Age:
D.O.B.:
01/04/2015
13:14:47
CVP:13
Gr:H Et:A3

Physician:
Comment:

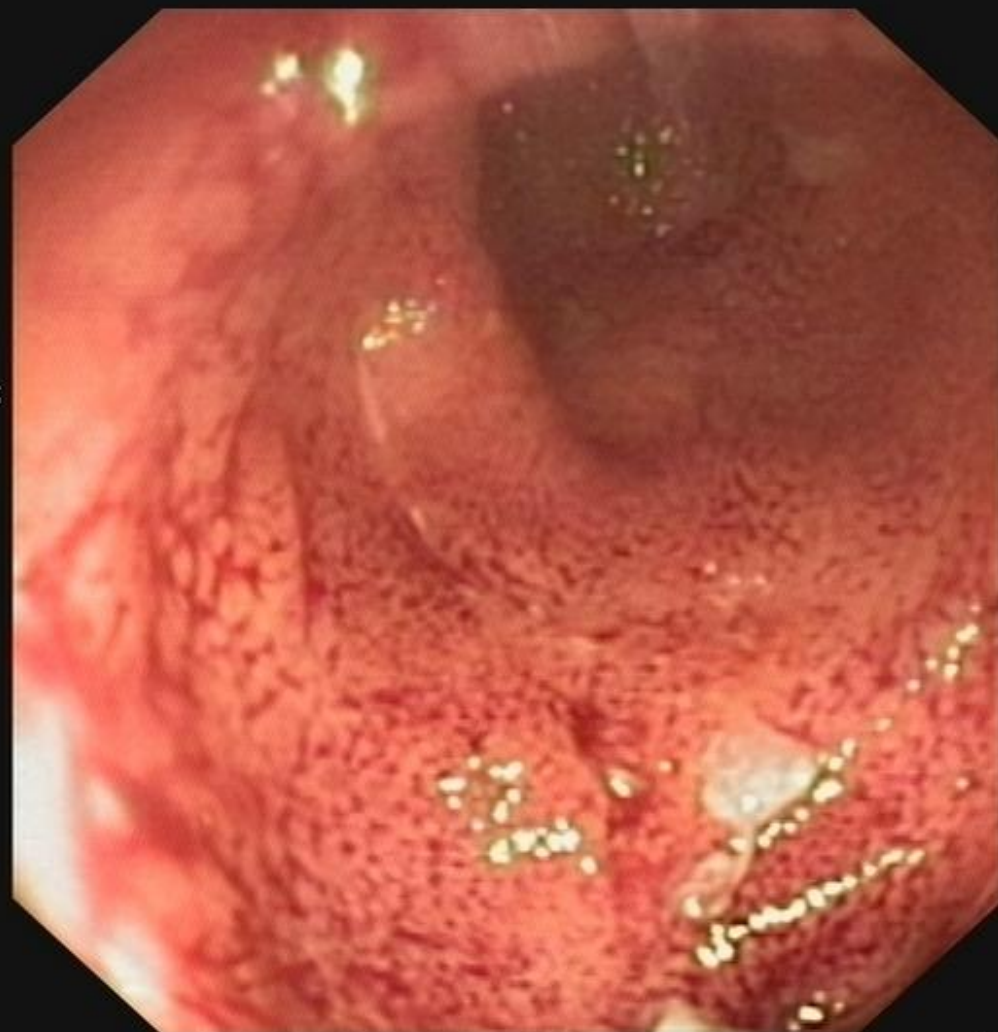

ICON

STRATIGOY
SOFIA

Sex: Age:
D.O.B.:
01/04/2015
13:14:52
CVP:14
Gr:H Et:A3

Physician:
Comment:

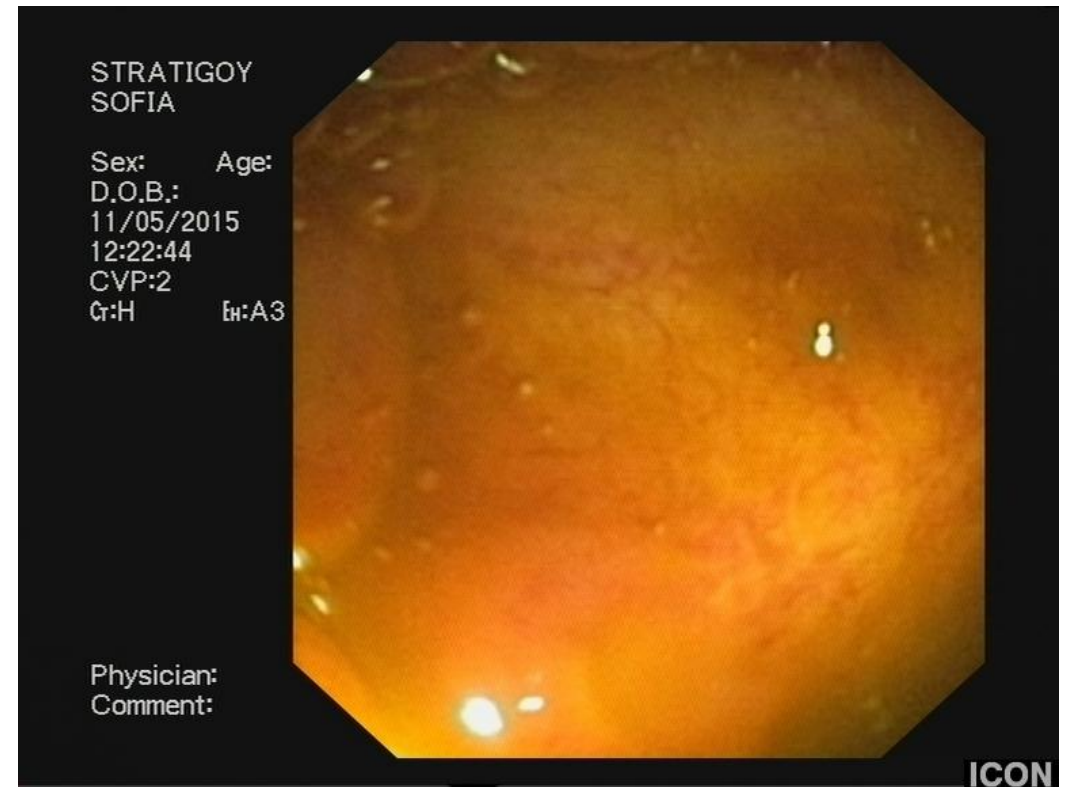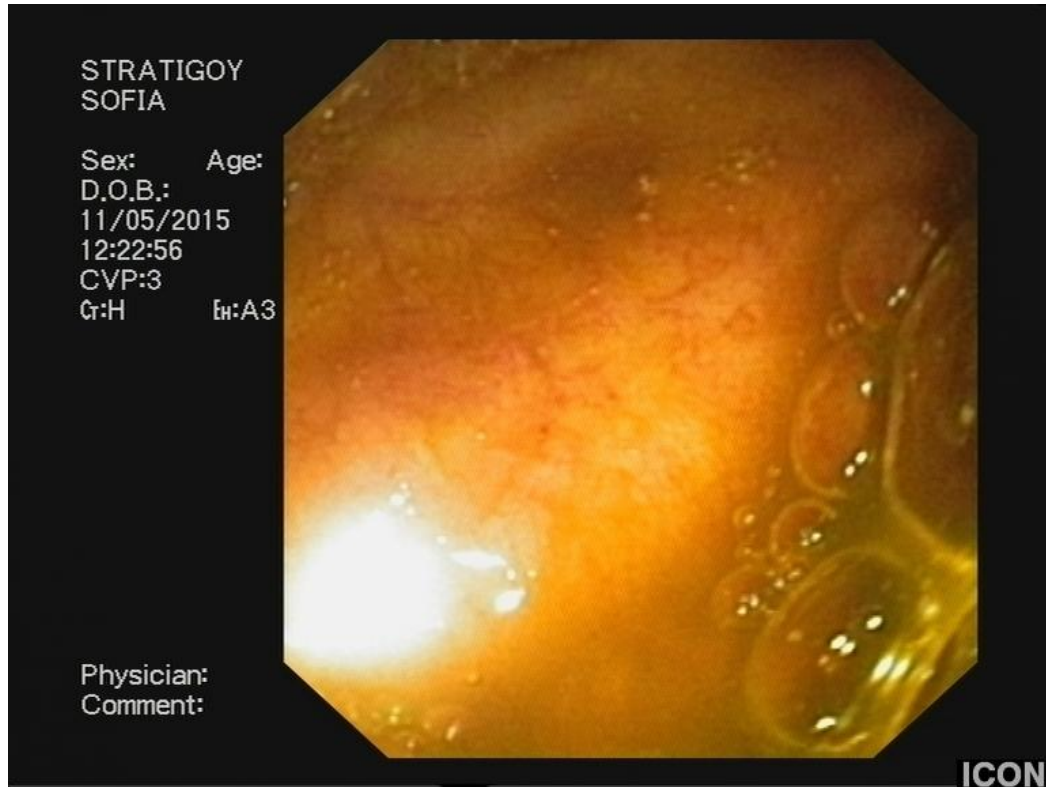


ICON

Clue για την διάγνωση

Θετικά IgM για Yersinia

Μάϊος 2015



Μάϊος 2017

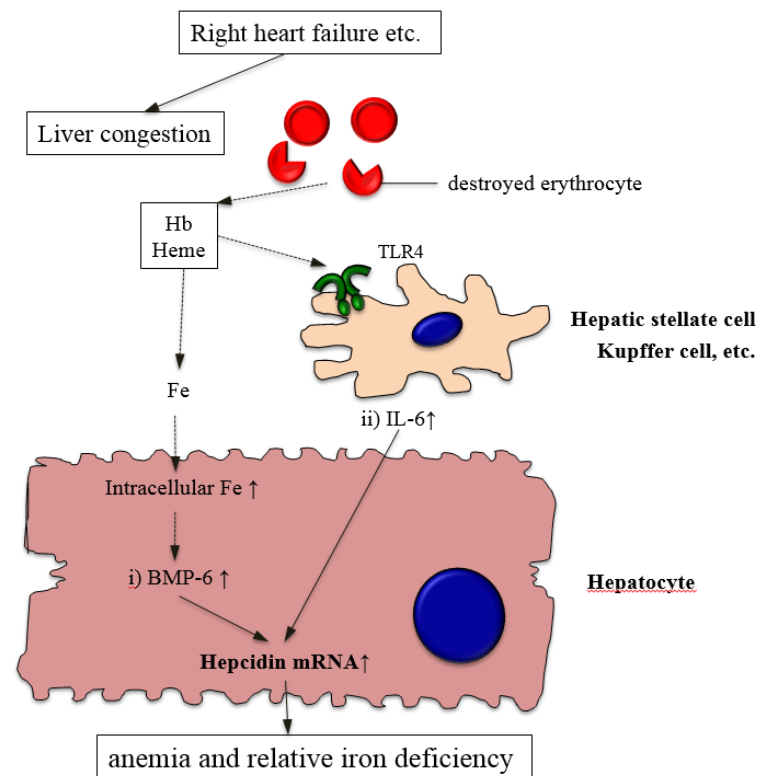
Σιδηροπενική αναιμία



Weiss G, Goodnough LT. Anemia of chronic disease. N Engl J Med. 2005;352(10):1011-23.

-Μειωμένη απορρόφηση Fe

-Μειωμένη απελευθέρωση Fe στον ορό.



Putative mechanism of anemia and relative iron deficiency via upregulation of hepcidin in heart failure with liver congestion

Μάϊος 2017

STRATIGOU
SOFIA

Sex: Age:

D.O.B.:

29/05/2017

10:54:39

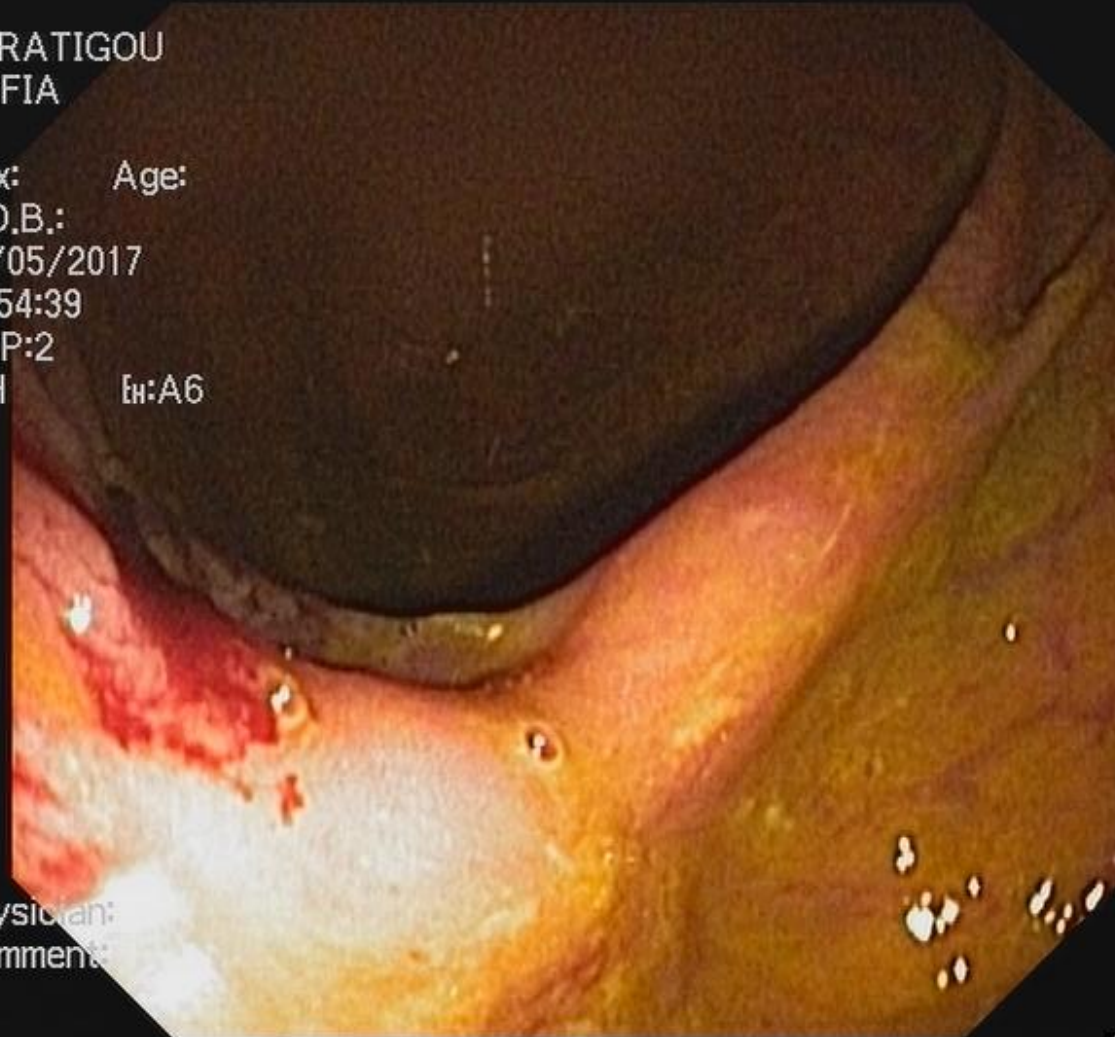CVP:2

Gr:H

Et:A6

Physician:

Comment:



ICON

Μάϊος 2017

STRATIGOU
SOFIA

Sex: Age:

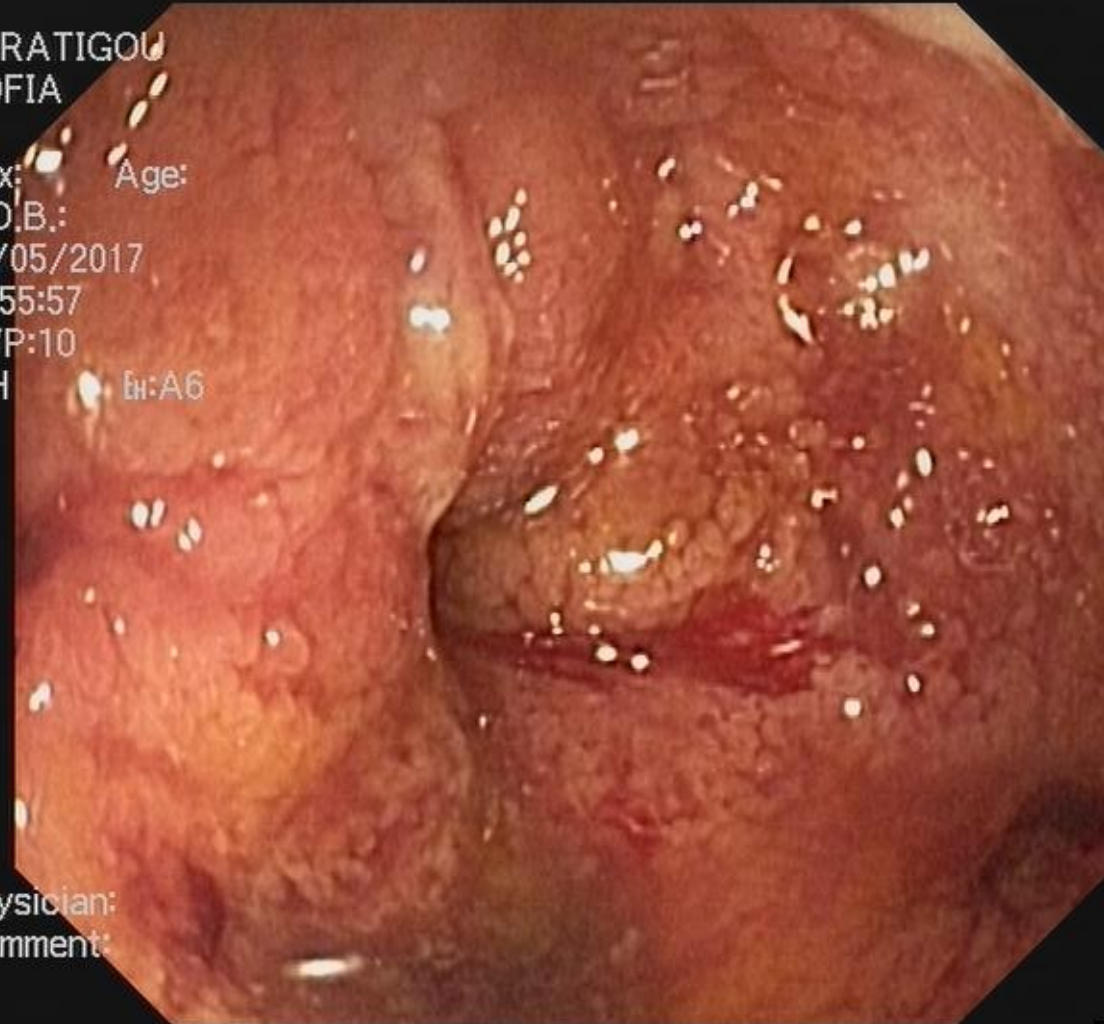
D.O.B.:
29/05/2017

10:55:57

CVP:10

Gr:H Et:A6

Physician:
Comment:



ICON

Μάϊος 2017

STRATIGOU
SOFIA

Sex: Age:

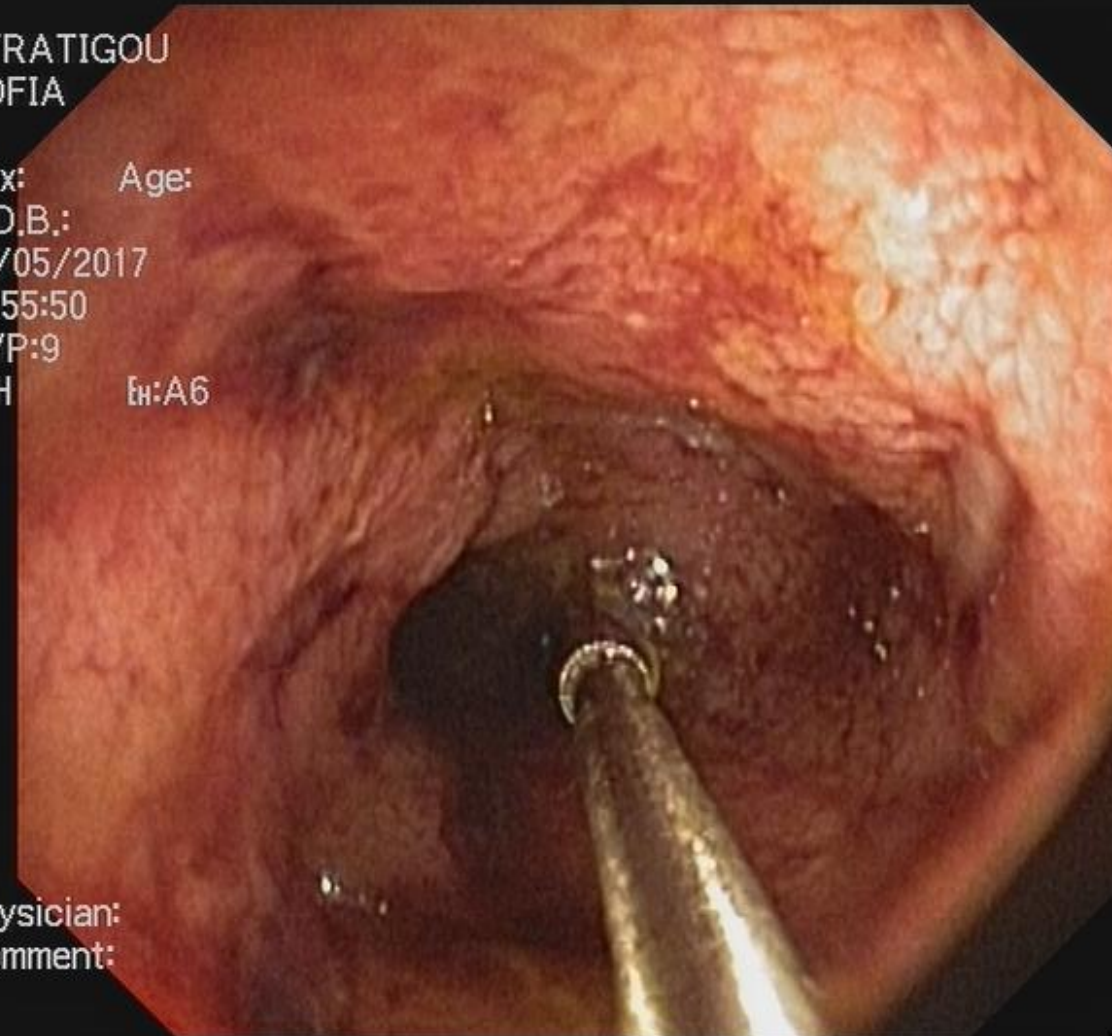
D.O.B.:
29/05/2017

10:55:50

CVP:9

G:H E#:A6

Physician:
Comment:



ICON

Χρήσιμα(?) συμπεράσματα

Οικογενειακό Ιστορικό

Ηλικία

Ενδοσκοπική βελτίωση άνευ φαρμάκων

Χρήσιμα(?) συμπεράσματα

Επιπλέον test

Όρια-γνώσεις ιατρού

Χρονιότητα